РОССИЙСКАЯ ФЕДЕРАЦИЯ

(19) RU (11) 2 724 491 (13) C1

(51) МПК
A61B 1/00 (2006.01)

ФЕДЕРАЛЬНАЯ СЛУЖБА
ПО ИНТЕЛЛЕКТУАЛЬНОЙ СОБСТВЕННОСТИ

(12) ОПИСАНИЕ ИЗОБРЕТЕНИЯ К ПАТЕНТУ

(52) СПК
A61B 1/00 (2020.02)

(21)(22) Заявка: **2019143341, 24.12.2019**

(24) Дата начала отсчета срока действия патента:
24.12.2019

Дата регистрации:
23.06.2020

Приоритет(ы):
(22) Дата подачи заявки: **24.12.2019**

(45) Опубликовано: **23.06.2020** Бюл. № **18**

Адрес для переписки:
101000, Москва, Петроверигский пер., 10, стр. 3, ФГБУ "НМИЦ ТМП" Минздрава России

(72) Автор(ы):
Давтян Карапет Вовaевич (RU),
Топчян Арпи Грайровна (AM),
Симонян Георгий Юрьевич (RU),
Чугунов Иван Александрович (RU),
Калемберг Андрей Анатольевич (RU)

(73) Патентообладатель(и):
федеральное государственное бюджетное учреждение "Национальный медицинский исследовательский центр терапии и профилактической медицины" Министерства здравоохранения Российской Федерации (ФГБУ "НМИЦ ТМП" Минздрава России) (RU)

(56) Список документов, цитированных в отчете о поиске: **Antonis S. Manolis, Transseptal Access to the Left Atrium: Tips and Tricks to Keep it Safe Derived from Single Operator Experience and Review of the Literature, Curr Cardiol Rev. 2017 Nov; 13(4): 305-318. RU 2539993 C2, 27.01.2015. RU 2443390 C1, 27.02.2012. РЕВИШВИЛИ А.Ш. и др. Электрофизическая диагностика и интервенционное лечение сложных форм**
(см. прод.)

(54) Способ транссептальной пункции при криобаллонной аблации устьев легочных вен

(57) Реферат:

Группа изобретений относится к области медицины, а именно к кардиологии. Согласно первому варианту изобретения выполняют установку интродьюсера для транссептальной пункции SR0 в верхнюю полую вену, установку эхокардиографического датчика в сердце для визуализации межпредсердной перегородки (МПП). Проводят интродьюсер для транссептальной пункции с транссептальной иглой из верхней полой вены в правое предсердие (ПП) под флюроскопическим контролем. Устанавливают интродьюсер в области овальной ямки МПП. При этом кончик транссептальной иглы устанавливают в центрально-заднем положении в МПП, что контролируют под ВСЭхоКГ. Визуализируют МПП установив датчик для ВСЭхоКГ контроля. При этом центральное положение транссептальной иглы в МПП подтверждается равным расстоянием кончика иглы от гребня мышцы МПП и фиброзного кольца трикуспидального клапана. Заднее положение подтверждается следующим образом: поворот внутрисердечного датчика на 40-90° по часовой стрелке позволяет

RU 2724491 C1

RU 2724491 C1

визуализировать корень аорты, а против часовой стрелки на 30-80° - заднюю стенку левого предсердия (ЛП). При этом угол разворота по часовой стрелке для визуализации корня аорты на 10-20% был больше угла разворота против часовой стрелки для визуализации задней стенки ЛП. Согласно второму варианту способа выполняют установку интродьюсера для транссептальной пункции SR0 в верхнюю полую вену. Устанавливают эхокардиографический датчик в пищевод. Осуществляют проведение интродьюсера для транссептальной пункции с транссептальной иглой из верхней полой вены в правое предсердие (ПП) под флюроскопическим контролем. Устанавливают интродьюсер в области овальной ямки МПП. При этом кончик транссептальной иглы устанавливают в центрально-заднем положении в МПП, что контролируют под ЧПЭхоКГ. После чего, по внутренним ориентирам – фиброзному кольцу аортального клапана определяют данные позиции. При этом последовательно визуализируют МПП в двух пищеводных позициях: аортальный клапан по короткой оси и бикавальная. Данная позиция визуализируется в верхнем пищеводном положении датчика, на 45-75 и позволяет оценить передне-заднее положение транссептальной иглы, при этом в центре находится аортальный клапан, на 10 часах от клапана - МПП, разделяющая ПП и ЛП. Бикавальная позиция, достигается при позиционировании датчика в средней трети пищевода, после выведения короткой оси аортального клапана проводят ротацию датчика по часовой стрелке и изменение ангуляции на 90-120°, таким образом, чтобы в центре визуализировалась полость ПП, полость ЛП и отделяющая их МПП. При этом бикавальная позиция позволяет оценить верхнюю, центральную и нижнюю позиции транссептального интродьюсера и иглы. Группа изобретений позволяет упростить достижение окклюзии ЛВ криобаллоном независимо от вариабельности анатомии ЛВ, что способствует сокращению врем проведения процедуры и повышает эффективность КБА, что снижает необходимость повторных процедур, частоту госпитализаций и улучшает качество жизни больных. 2 н.п. ф-лы, 8 ил., 2 пр.

(56) (продолжение):
нарушений ритма сердца с использованием трехмерного электроанатомического картирования, Вестник аритмологии, 2004, 3-4, с.32-37.

RU 2724491 C1

RU 2724491 C1

RUSSIAN FEDERATION

FEDERAL SERVICE
FOR INTELLECTUAL PROPERTY

(19) RU (11) 2 724 491 (13) C1

(51) Int. Cl.
A61B 1/00 (2006.01)

(12) ABSTRACT OF INVENTION

(52) CPC
A61B 1/00 (2020.02)

(21)(22) Application: **2019143341, 24.12.2019**

(24) Effective date for property rights:
24.12.2019

Registration date:
23.06.2020

Priority:
(22) Date of filing: **24.12.2019**

(45) Date of publication: **23.06.2020** Bull. № **18**

Mail address:
101000, Moskva, Petroverigskij per., 10, str. 3, FGBU "NMITS TMP" Minzdrava Rossii

(72) Inventor(s):
Davtyan Karapet Vovaevich (RU),
Topchyan Arpi Grajrovna (AM),
Simonyan Georgij Yurevich (RU),
Chugunov Ivan Aleksandrovich (RU),
Kalemberg Andrej Anatolevich (RU)

(73) Proprietor(s):
federalnoe gosudarstvennoe byudzhetnoe uchrezhdenie "Natsionalnyj meditsinskij issledovatelskij tsentr terapii i profilakticheskoj meditsiny" Ministerstva zdravookhraneniya Rossijskoj Federatsii (FGBU "NMITS TMP" Minzdrava Rossii) (RU)

(54) METHOD OF TRANSSEPTAL PUNCTURE IN CRYOBALLOON ABLATION OF PULMONARY VEIN MOUTHS

(57) Abstract:

FIELD: medicine.

SUBSTANCE: group of inventions relates to medicine, specifically to cardiology. According to the first version, an introducer is installed for transseptal puncture SR0 in the upper hollow vein, an echocardiographic sensor is installed in the heart for interatrial septum (IAS) imaging. Introducer is used for transseptal puncture with transseptal needle from superior vena cava in right atrium (RA) under fluoscopic control. Introducer is installed in area of oval fossa IAS. At that, the transseptal needle tip is installed in the central-rear position in the IAS, which is controlled by the intracardiac EchoCG. IAS is visualized by setting the sensor for the ICEchoCG control. Central position of the transseptal needle in the IAS is confirmed by the equal distance of the needle tip from the muscle crus of IAS and the fibrous ring of the tricuspid valve. Posterior position is confirmed as follows: rotation of intracardiac sensor by 40–90° clockwise allows visualizing aortic root, and counterclockwise by 30–80° is a posterior wall of the left atrium (LA). Turn angle of clockwise rotation for visualization of aortic root by 10–20 % was more than turning angle counterclockwise for visualization of rear wall LA. According to the second version of the method, an introducer for transseptal puncture SR0 is inserted into an upper vena cava. Echocardiographic sensor is inserted into the esophagus. Introducer is provided for transseptal puncture with a transseptal needle from the superior vena cava into the right atrium (RA) under fluoscopic control. Introducer is installed in area of oval fossa IAS. At that, the transseptal needle tip is installed in the central-rear position in the IAS, which is controlled under TEEchoCG. Thereafter, the position data are determined by internal reference points – a flap ring of the aortic valve. IAS is sequentially visualized in two oesophageal positions: a short aortic valve and a bivalve valve. This position is visualized in the upper oesophageal position of the sensor, by 45–75 and enables assessing the front-rear position of the transseptal needle, wherein the aortic valve is located in the center, the IAS separating RA and LA is located 10 hours from the valve. Bicaval position is achieved by positioning the sensor in the middle one-third of the esophagus, after removing the short axis of the aortic valve, clockwise rotation of the sensor and

RU 2724491 C1

RU 2724491 C1

angulation change of 90–120°, so that cavity RA, cavity LA and separating IAS are visualized in the center. Bicaval position allows assessing upper, central and lower positions of transseptal introducer and needle.

EFFECT: group of inventions makes it possible to simplify achievement of PV with cryoballon irrespective of variability of anatomy of PV that promotes reduction of time of procedure and increases efficiency PSA that reduces necessity of repeated procedures, frequency of hospitalizations and improves quality of life of patients.

2 cl, 8 dwg, 2 ex

RU 2724491 C1

RU 2724491 C1

Изобретение относится к области медицины, кардиологии.

Фибрилляция предсердий (ФП) - наиболее распространенный вид нарушений ритма сердца (Chugh и соавт., 2014), характеризующаяся хаотичной электрической активностью предсердий, приводящей к их механической неорганизованности. Высокая распространенность и ожидаемое ее увеличение в течение следующих десятилетий (Stefansdottir и соавт., 2011), высокий риск осложнений, приводящих к инвалидизации и увеличению смертности, сделали ее большой медицинской и экономической проблемой.

В настоящее время в патогенезе ФП наибольшее значение имеют данные об участии очагов с высокочастотной электрической активностью в муфтах легочных вен (ЛВ), электрическая изоляция которых посредством катетерной аблации позволяет устранить ФП (Haïssaguerre et al., 1998). Катетерная изоляция устьев ЛВ (ИЛВ) - основной метод лечения пациентов с симптомной ФП (Kirchhof et al., 2016) (Calkins et al., 2017). На сегодняшний день радиочастотная аблация (РЧА) и криобаллонная аблация (КБА) ЛВ - 2 стандарта катетерного лечения ФП (Calkins et al., 2017) сопоставимой эффективностью и безопасностью. Выполнение транссептальной пункции является одним из ключевых этапов процедуры катетерной аблации. Благодаря набирающим популярность эхокардиографическому контролю транссептальной пункции резко сократилась частота таких осложнений, как гемоперикард, перфорация задней стенки ЛП, аорты, а также появилась возможность оптимизировать транссептальный доступ для выполнения различных манипуляций в ЛП.

Возможность оптимального транссептального доступа становится более актуальным с учетом быстрого распространения технологии КБА. КБА устьев ЛВ позволяет достичь одномоментной циркулярной изоляции муфты ЛВ, что контролируется во время процедуры в реальном времени. Технология КБА устьев ЛВ, ввиду абсолютной шарообразности криобаллона, на первый взгляд предполагает большую зависимость от анатомии ЛВ, в частности варианты дренирования ЛВ, продольный и поперечный размеры, овальность ЛВ (Sorgente et al., 2011) (Schmidt et al., 2013), угол впадения в ЛП, расстояние до первого деления (Knecht et al., 2013), - параметры, влияющие на степень контакта идеально круглого шара криобаллона зачастую с овальным устьем легочной вены (полноценная адгезия катетера по всему периметру мышечной муфты ЛВ) и, таким образом, на эффективность процедуры ИЛВ, в том числе на долгосрочность ИЛВ (Kawaguchi et al, 2018). Учитывая многообразие анатомии ЛП и ЛВ и абсолютно круглую форму криобаллона оптимизация транссептального доступа становится ключевым для нивелирования анатомических вариаций ЛВ. До настоящего времени нет стандартизированной техники транссептальной пункции при КБА устьев ЛВ. Из научной литературы известно применение ЧПЭхоКГ для определения заднего, центрального и переднего положения транссептальной иглы при проведении КБА с применением криобаллона первого поколения. Для определения положения кончика иглы рассчитывалось соотношение расстояний передней и задней частей от натянутой кончиком транссептальной иглы МПП. Отличие данной методики от предлагаемой является определение положения иглы только в одной плоскости (переднее, заднее), нет трехмерного понимания положения иглы и места пункции, применение только ЧПЭхоКГ для визуализации.

Задачей заявляемого изобретения является разработка безопасного и эффективного метода, позволяющего упростить выполнение КБА устьев ЛВ и эффективность последнего. Техника транссептальной пункции в центрально-заднем положении транссептальной иглы (фиг. 1) позволяет преодолеть анатомические особенности ЛВ и увеличить стабильность окклюзии ЛВ криобаллоном, при этом центральное положение

транссептальной иглы в межпредсердной перегородке (МПП) можно контролировать как под ВСЭхоКГ, так и ЧПЭхоКГ.

Технический результат, на который направлено данное изобретение, заключается в упрощении достижения окклюзии ЛВ криобаллоном в рутинной клинической практике независимо от вариабельности анатомии ЛВ. Это помогает сократить время проведения процедуры и повышает эффективность КБА. Повышение эффективности процедуры КБА снижает необходимость повторных процедур, частоту госпитализаций и улучшает качество жизни больных.

Технический результат достигается за счет транссептальной пункции в центрально-заднем положении МПП под контролем ВСЭхоКГ или ЧПЭхоКГ, что в дальнейшем облегчает позиционирование и окклюзию криобаллоном любой ЛВ вне зависимости от анатомических особенностей.

В случае контроля под ВСЭхоКГ для визуализации МПП в сердце устанавливается датчик для ВСЭхоКГ контроля. Затем осуществляется визуализация МПП, при этом центральное положение транссептальной иглы в МПП подтверждается равным расстоянием кончика иглы от гребня мышцы МПП и фиброзного кольца трикуспидального клапана, а заднее положение подтверждается следующим образом: поворот внутрисердечного датчика на 40-90° по часовой стрелке позволяет визуализировать корень аорты, а против часовой стрелки на 30-80° - заднюю стенку левого предсердия (ЛП), при этом важно, чтоб угол разворота по часовой стрелке для визуализации корня аорты на 10-20% был больше угла разворота против часовой стрелки для визуализации задней стенки ЛП.

В случае контроля под ЧПЭхоКГ в пищевод устанавливается датчик для ЧПЭхоКГ, затем внутренними ориентирами, в данном случае - фиброзным кольцом аортального клапана определяются данные позиции, последовательно визуализируется МПП в двух пищеводных позициях: аортальный клапан по короткой оси, которая визуализируется в верхнем пищеводном положении датчика, на 45-75° и позволяет оценить передне-заднее положение транссептальной иглы, при этом в центре находится аортальный клапан, на 10 часах от клапана - МПП, разделяющая ПП и ЛП; и бикавальная, которая достигается при позиционировании датчика в средней трети пищевода, после выведения короткой оси аортального клапана проводится ротация датчика по часовой стрелке и изменение ангуляции на 90-120°, таким образом, чтобы в центре визуализировалась полость ПП, полость ЛП и отделяющая их МПП, при этом бикавальная позиция позволяет оценить верхнюю, центральную и нижнюю позиции транссептального интродьюсера и иглы.

Изобретение поясняется следующими фигурами:

Фиг. 1 Пункция МПП в центрально-заднем положении транссептальной иглы под контролем ВСЭхоКГ: а) кончик транссептальной иглы визуализируется в центральной части межпредсердной перегородки (белая стрелка). б) визуализируется датчик для внутрисердечной эхокардиографией (ВСЭхоКГ) (зеленая стрелка) и интродьюсер и игла для транссептальной пункции (красная стрелка);

Фиг. 2 - Контроль положения транссептальной иглы под ВСЭхоКГ. а) натяжение МПП под давлением транссептальной иглы и на мониторе ЭхоКГ визуализируется весь кончик транссептальной иглы и интрадъюсера в длинной оси, б) поворот внутрисердечного датчика из положения приведенного на рисунке «а» на 60° по часовой стрелке приводит к визуализации корня аорты. в) поворот датчика из положения приведенного на рисунке «а» на 50° против часовой стрелки приводит к визуализации задней стенки левого предсердия;

Фиг. 3 - Бикавальная позиция ЧПЭхоКГ. Синей и красной звездочками отмечены полости правового предсердия (ПП) и ЛП, соответственно. Между ними визуализируется МПП (стрелка). Верхняя полая вена (ВПВ) отмечена белой звездочкой.

Фиг. 4. - Бикавальная позиция при ЧПЭхоКГ дает возможность оценить позицию транссептального интродьюсера и иглы в МПП в сагиттальной плоскости: а) верхняя локализация транссептальной иглы, б) центральная локализация транссептальной иглы и в) нижняя локализация транссептальной иглы. Синей, красной и белой звездочками отмечены полости ПП, ЛП и ВПВ, соответственно; стрелками точки натяжения МПП транссептальной иглой.

Фиг. 5 - Короткая ось аортального клапана при ЧПЭхоКГ. В центре визуализируется аортальный клапан (АоК), слева от АоК - полость ПП, сзади - полость ЛП. Белой стрелкой указана МПП.

Фиг. 6 - Переднее, центральное и заднее положения транссептальной иглы в МПП при ЧПЭхоКГ. Стрелками отмечены точки натяжения МПП: а) ближе к аорте (передняя пункция), б) в центральной позиции, г) ближе к задней стенке ЛП (задняя пункция).

Фиг. 7 - Полноценная окклюзия коллектора правых легочных вен подтверждается отсутствием оттока контрастного вещества из системы легочной вены.

Фиг. 8 - Стабильная окклюзия левой нижней легочной вены подтверждается отсутствием оттока контрастного вещества из системы легочной вены.

Осуществление способа.

Проводится пункция правой и левой бедренных вен, по методике Сельдингера устанавливаются интродьюсеры. Интродьюсер для транссептальной пункции SR0 (St Jude Medical, USA) проводится и устанавливается в верхнюю полую вену (ВПВ). В зависимости от метода визуализации МПП (ВСЭхоКГ или ЧПЭхоКГ) в сердце проводится датчик для ВСЭхоКГ (AcuNav 8 или 10-French, Siemens AG, Germany) или в пищевод датчик для ЧПЭхоКГ (Philips X7-2t, Philips, Netherlands). Под флюроскопическим контролем (Philips Allura Xper FD 20, Philips, Netherlands) интродьюсер для транссептальной пункции с транссептальной иглой (BRK-1, St Jude Medical, USA) спускается с ВПВ в правое предсердие (ПП) и устанавливается в области овальной ямки. Кончик иглы находится в пределах просвета бужа интродьюсера.

При выполнении транссептальной пункции под ВСЭхоКГ контролем (Vivid i Safelock Cart, GE Healthcare, USA) центральное положение транссептальной иглы в МПП (фиг. 2а) подтверждается равным расстоянием кончика иглы от гребня мышцы МПП и фиброзного кольца трикуспидального клапана, а заднее положение подтверждается следующим образом: поворот внутрисердечного датчика на 40-90° по часовой стрелке позволяет визуализировать корень аорты (фиг. 2б), а против часовой стрелки на 30-80° (фиг. 2в) заднюю стенку ЛП (фиг. 2б, в). Главное, чтобы угол разворота по часовой стрелке для визуализации корня аорты на 10-20% был больше угла разворота против часовой стрелки для визуализации задней стенки.

При использовании ЧПЭхоКГ контроля (Philips Affinity 50, Netherlands) визуализация межпредсердной перегородки происходит в пищеводных позициях: аортальный клапан по короткой оси и бикавальная (по сагиттальной продольной оси). Данные позиции определяются внутренними ориентирами, в данном случае фиброзным кольцом аортального клапана, а не строгим положением датчика и ангуляцией. Бикавальная позиция достигается в нижней пищеводной позиции на 90-120 градусах, таким образом, чтобы в центре визуализировалась полость правого предсердия (ПП), полость левого предсердия (ЛП) и отделяющая их МПП (фиг. 3).

Эта позиция дает возможность визуализировать положение транссептальной иглы

в сагиттальной плоскости (фиг. 4).

Короткая ось аортального клапана визуализируется в верхнем пищеводном положении датчика, на 45-75 градусах. В данной позиции в центре находится аортальный клапан, на 10-11 часах от клапана - МПП, разделяющая ПП и ЛП (фиг. 5).

Короткая ось позволяет оценить передне-заднее положение транссептальной иглы (фиг. 6).

Пункция, как правило, отмечается ослаблением натяжения МПП, наблюдаемое под эхокардиографическим контролем и прохождением транссептальной иглы и интродьюсера в полость ЛП.

После транссептальной пункции в/в вводится гепарин с расчетом 100 Ед/кг. Интродьюсер для транссептальной пункции заменяется на сосудистый интродьюсер с гемостатическим клапаном FlexCath (Medtronic, USA, 12Fr) через который проводится криобаллон (Arctic Front Advance) с диагностическим электродом Achieve (AC, Medtronic, USA, 25 mm). Электрод устанавливается поочередно в правые и левые легочные вены для картирования активности мышечной муфты ЛВ и после регистрации потенциалов в устье ЛВ позиционируется более дистально для поддержания криобаллона. Криоаблация выполняется по стандартному протоколу по одной аппликации в каждой вене с длительностью 180 сек. после достижения окклюзии ЛВ криобаллоном. Аблация в правых ЛВ выполняется под непрерывным контролем функции диафрагмального нерва (стимуляция правого диафрагмального нерва (2000 мс, 20 мА) с диагностического электрода, установленного в ВПВ). При ослаблении/исчезновении ответа на стимуляцию аблация мгновенно прекращается. После выполнения аппликаций проводится заключительное картирование ЛВ (контроль блокады входа) и контроль блокады выхода из ЛВ.

Заявленный способ транссептальной пункции позволяет упростить достижение окклюзии всех ЛВ, сделав процедуру КБА, менее зависимой от вариабельной анатомии.

Пример № 1. Пациентка Т., 67 лет, с частыми, плохо переносимыми, резистентными к ААТ приступами ФП поступила в клинику для проведения катетерного лечения ФП. При выполнении транссептальной пункции вышеописанная техника не была соблюдена: была выполнена передняя пункция МПП. При контрастировании ЛВ справа визуализировался коллектор ПЛВ. Изоляция ЛЛВ выполнялась без препятствий, однако достичь стабильной окклюзии и изоляции коллектора ПЛВ не удалось. Было принято решение о выполнении повторной центрально-задней транссептальной пункции по вышеописанной методике. После проведения центрально-задней пункции МПП под ВСЭхоКГ контролем репозиционирован криобаллон и достигнута стабильная окклюзия коллектора ПЛВ (фиг. 7) и выполнена эффективная криоизоляция с развитием блокады входа на 82-й сек. с достижением минимальной температуры -54°С.

Пример №2. Пациентка А., 76 лет, с субъективно плохо переносимыми пароксизмами ФП поступила в клинику для проведения катетерной аблации устьев ЛВ. При выполнении транссептальной пункции была выполнена верхняя пункция МПП. При контрастировании ЛП и ЛВ отмечалось отдельное впадение ЛВ. В ходе процедуры многократные неэффективные попытки стабильной окклюзии и изоляции ЛНЛВ. Выполнена повторная транссептальная пункция со строгим соблюдением техники транссептальной пункции в центрально-заднем положении транссептальной иглы под ЧПЭхоКГ контролем. Далее выполнена эффективная изоляция мышечной муфты ЛНЛВ при стабильной окклюзии криобаллоном (фиг. 8).

(57) Формула изобретения

1. Способ транссептальной пункции при криобаллонной аблации устьев легочных вен, включающий установку интродьюсера для транссептальной пункции SR0 в верхнюю полую вену, установку эхокардиографического датчика в сердце или в пищевод в зависимости от метода визуализации межпредсердной перегородки (МПП), проведение интродьюсера для транссептальной пункции с транссептальной иглой из верхней полой вены в правое предсердие (ПП) под флюроскопическим контролем и установка интродьюсера в области овальной ямки МПП, выполнение транссептальной пункции, отличающийся тем, что кончик транссептальной иглы устанавливается в центрально-заднем положении в МПП, что контролируется под ВСЭхоКГ при котором для визуализации МПП в сердце устанавливается датчик для ВСЭхоКГ контроля, визуализируется МПП, при этом центральное положение транссептальной иглы в МПП подтверждается равным расстоянием кончика иглы от гребня мышцы МПП и фиброзного кольца трикуспидального клапана, а заднее положение подтверждается следующим образом: поворот внутрисердечного датчика на 40-90° по часовой стрелке позволяет визуализировать корень аорты, а против часовой стрелки на 30-80° - заднюю стенку левого предсердия (ЛП), при этом важно, чтоб угол разворота по часовой стрелке для визуализации корня аорты на 10-20% был больше угла разворота против часовой стрелки для визуализации задней стенки ЛП.

2. Способ транссептальной пункции при криобаллонной аблации устьев легочных вен, включающий установку интродьюсера для транссептальной пункции SR0 в верхнюю полую вену, установку эхокардиографического датчика в сердце или в пищевод в зависимости от метода визуализации межпредсердной перегородки (МПП), проведение интродьюсера для транссептальной пункции с транссептальной иглой из верхней полой вены в правое предсердие (ПП) под флюроскопическим контролем и установка интродьюсера в области овальной ямки МПП, выполнение транссептальной пункции, отличающийся тем, что кончик транссептальной иглы устанавливается в центрально-заднем положении в МПП, что контролируется под ЧПЭхоКГ при котором в пищевод устанавливается датчик для ЧПЭхоКГ, затем внутренними ориентирами в данном случае - фиброзным кольцом аортального клапана определяют данные позиции, последовательно визуализируется МПП в двух пищеводных позициях: аортальный клапан по короткой оси, которая визуализируется в верхнем пищеводном положении датчика, на 45-75°, что позволяет оценить передне-заднее положение транссептальной иглы, при этом в центре находится аортальный клапан, на 10 часах от клапана - МПП, разделяющая ПП и ЛП, и бикавальная, которая достигается при позиционировании датчика в средней трети пищевода, после выведения короткой оси аортального клапана проводится ротация датчика по часовой стрелке и изменение ангуляции на 90-120°, таким образом, чтобы в центре визуализировалась полость ПП, полость ЛП и отделяющая их МПП, при этом бикавальная позиция позволяет оценить верхнюю, центральную и нижнюю позиции транссептального интродьюсера и иглы.

1

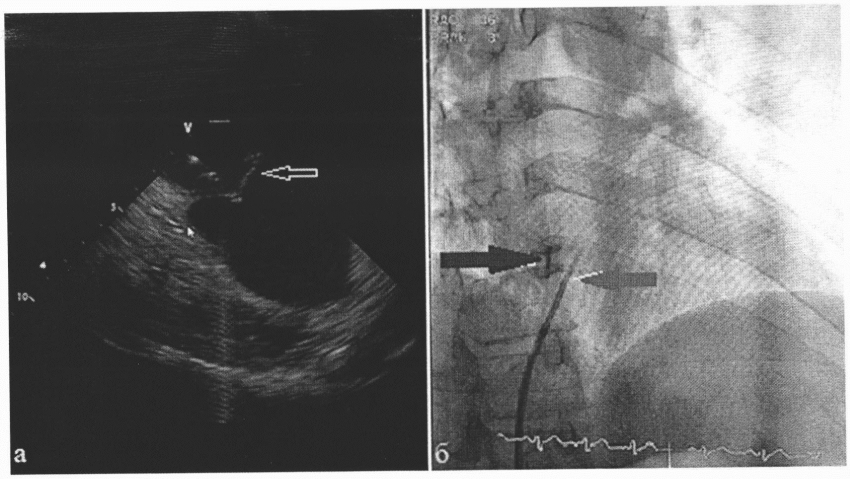

Фиг.1

Фиг.2

2

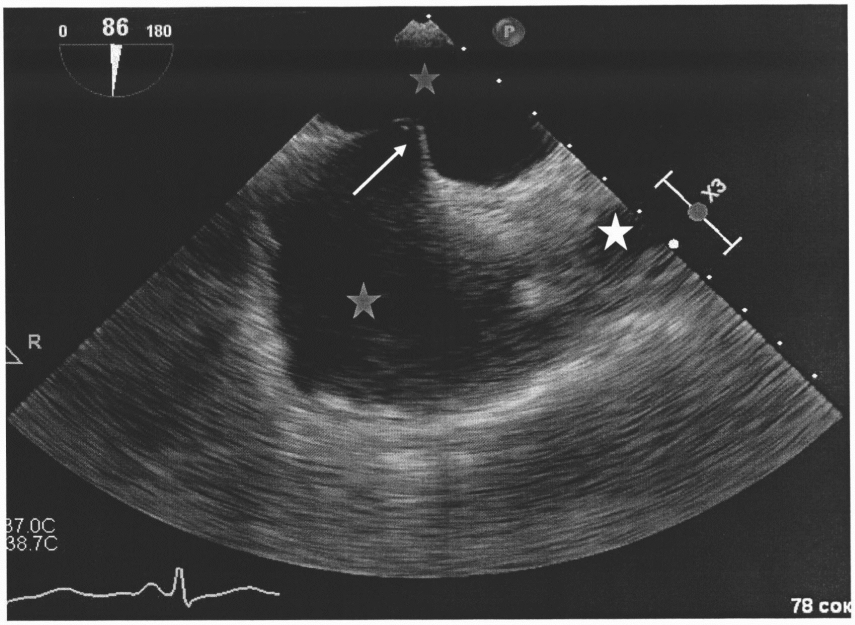

Фиг.3

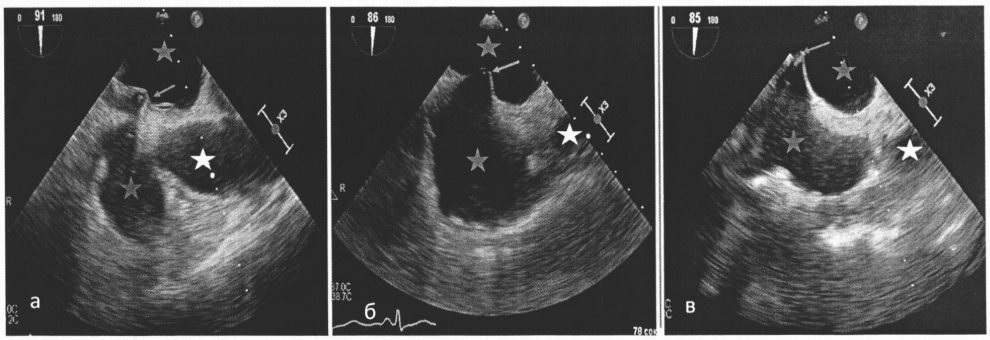

Фиг.4

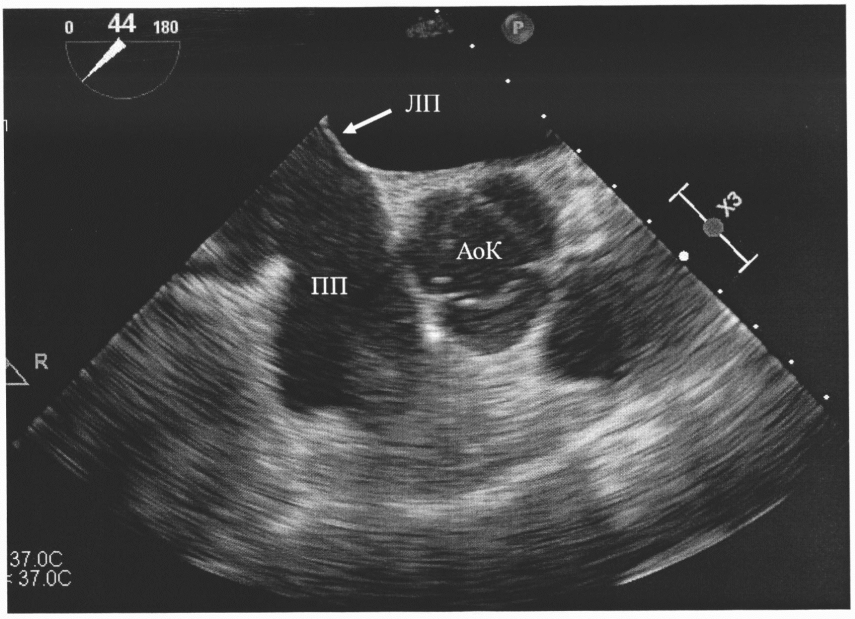
0
44
180
ЛП
АоК
ПП
Х3
R
37.0C
37.0C

Фиг.5

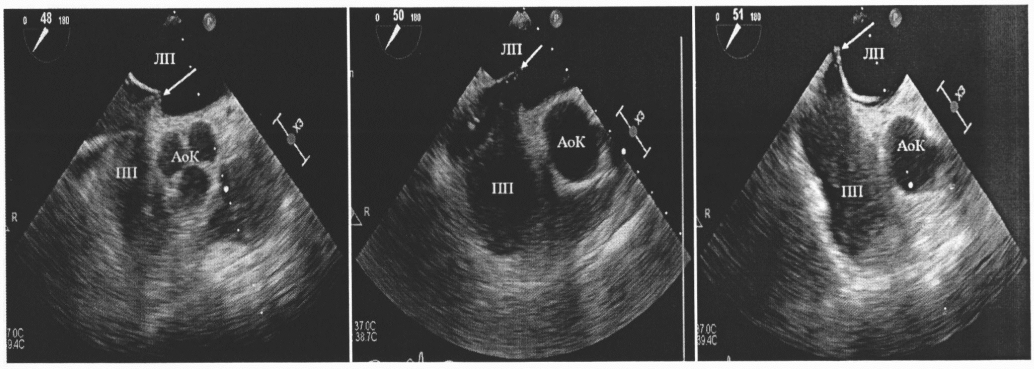
ЛП
АоК
ПП
Х3
ЛП
АоК
ПП
Х3
ЛП
АоК
ПП
Х3

Фиг.6.

Фиг. 7

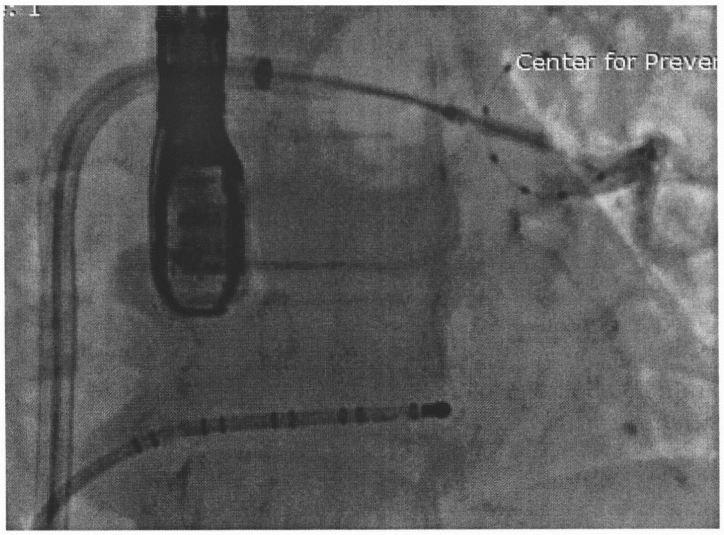

Фиг. 8