РОССИЙСКАЯ ФЕДЕРАЦИЯ

ФЕДЕРАЛЬНАЯ СЛУЖБА
ПО ИНТЕЛЛЕКТУАЛЬНОЙ СОБСТВЕННОСТИ

(19) **RU** (11) **2 718 303**(13) **C1**

(51) МПК
A61B 5/1477 (2006.01)
A61B 8/06 (2006.01)

(12) ОПИСАНИЕ ИЗОБРЕТЕНИЯ К ПАТЕНТУ

(52) СПК
A61B 5/1477 (2019.08); A61B 8/06 (2019.08)

(21)(22) Заявка: **2019118312, 13.06.2019**

(24) Дата начала отсчета срока действия патента:
13.06.2019

Дата регистрации:
01.04.2020

Приоритет(ы):
(22) Дата подачи заявки: **13.06.2019**

(45) Опубликовано: **01.04.2020** Бюл. № **10**

Адрес для переписки:
101000, Москва, Петроверигский пер., 10, стр. 3, ФГБУ "НМИЦ ПМ" Минздрава России, в научно-организационный отдел, Учеваткиной Н.В.

(72) Автор(ы):
Федорович Андрей Александрович (RU),
Горшков Александр Юрьевич (RU),
Драпкина Оксана Михайловна (RU)

(73) Патентообладатель(и):
Федеральное государственное бюджетное учреждение "Национальный медицинский исследовательский центр профилактической медицины" Министерства здравоохранения Российской Федерации (ФГБУ "НМИЦ ПМ" Минздрава России) (RU)

(56) Список документов, цитированных в отчете о поиске: **RU 2549665 C1, 27.04.2015. RU 2508900 C1, 10.03.2014. RU 2558471 C1, 10.08.2015. US 20070225614 A1, 27.09.2007. US 4703758 A1, 03.11.1987. ДОЛГОВА Е.В. и др. Кардиология. Системные гипертензии - Особенности микроциркуляторного кровотока в коже у больных легочной гипертензией разной этиологии. Системные гипертензии. 2016, номер 03, стр. 35-41.** (см. прод.)

(54) Способ выбора тактики лечения артериальной гипертензии

(57) Реферат:

Изобретение относится к области медицины, а именно к функциональной диагностике сердечно-сосудистой системы в кардиологии, и может быть использовано для выбора тактики лечения артериальной гипертензии (АГ). Последовательно проводят три этапа обследования пациента. На первом этапе осуществляют исследование периферического и микроциркуляторного кровотока, при котором сначала проводят в течение 10-15 минут в положении сидя капилляроскопию (КС) в области ногтевого ложа безымянного пальца левой кисти. Затем в положении лежа на протяжении 45 минут, включая пятнадцатиминутный период адаптации, лазерную допплеровскую флоуметрию (ЛДФ) в области подушечки ногтевой фаланги среднего пальца и фотоплетизмографию (ФПГ) в области ногтевой фаланги указательного пальца левой кисти с констрикторными и дилататорными функциональными тестами. На втором этапе в течение 45-60 минут проводят ультразвуковое исследование сердца (ЭхоКГ) и магистральных сосудов (УЗДС) с определением уровня поток зависимой вазодилатации в плечевой артерии (ПЗВД). На третьем этапе проводят суточное мониторирование артериального давления (СМАД). При выявлении отклонения от нормы на третьем этапе исследования, отсутствии отклонения от нормы на втором этапе и Ав>0,08 пф при ЛДФ в качестве начального этапа терапии используют немедикаментозные методы лечения АГ. При этом динамический контроль

RU 2718303 C1

RU 2718303 C1

осуществляют один раз в три месяца в объеме первого и третьего этапов. При выявлении отклонения от нормы на третьем этапе исследования, отсутствии отклонения от нормы на втором этапе и снижении амплитуды нейрогенных (Ан) и эндотелиальных (Аэ) вазомоций ниже 0,2 пф назначают медикаментозную терапию. При этом динамический контроль осуществляют один раз в две недели в объеме первого и третьего этапов исследования. Способ позволяет выбрать тактику лечения АГ за счет сочетания методов КС, ЛДФ, ФПГ, ЭхоКГ, УЗДС и СМАД. 3 ил., 9 табл., 2 пр.

(56) (продолжение):
ROSSI M. et al. Skin microcirculation in peripheral arterial obliterative disease. Biomedicine & Pharmacotherapy. 2004, Volume 58, Issue 8, pp. 427-431.

RU 2718303 C1

RU 2718303 C1

RUSSIAN FEDERATION

FEDERAL SERVICE
FOR INTELLECTUAL PROPERTY

(19) **RU** (11) **2 718 303** (13) **C1**

(51) Int. Cl.
A61B 5/1477 (2006.01)
A61B 8/06 (2006.01)

(12) ABSTRACT OF INVENTION

(52) CPC
A61B 5/1477 (2019.08); A61B 8/06 (2019.08)

(21)(22) Application: **2019118312, 13.06.2019**

(24) Effective date for property rights:
13.06.2019

Registration date:
01.04.2020

Priority:
(22) Date of filing: **13.06.2019**

(45) Date of publication: **01.04.2020** Bull. № **10**

Mail address:
101000, Moskva, Petroverigskij per., 10, str. 3, FGBU "NMITS PM" Minzdrava Rossii, v nauchno-organizatsionnyj otdel, Uchevatkinoj N.V.

(72) Inventor(s):
Fedorovich Andrej Aleksandrovich (RU),
Gorshkov Aleksandr Yurevich (RU),
Drapkina Oksana Mikhajlovna (RU)

(73) Proprietor(s):
Federalnoe gosudarstvennoe byudzhetnoe uchrezhdenie "Natsionalnyj meditsinskij issledovatelskij tsentr profilakticheskoj meditsiny" Ministerstva zdravookhraneniya Rossijskoj Federatsii (FGBU "NMITS PM" Minzdrava Rossii) (RU)

(54) METHOD OF SELECTING THERAPEUTIC APPROACH TO ARTERIAL HYPERTENSION

(57) Abstract:

FIELD: medicine.

SUBSTANCE: invention refers to medicine, namely to functional diagnostics of cardiovascular system in cardiology, and can be used for selecting therapeutic approach to arterial hypertension (AH). That is followed by three stages of the patient's examination. At the first stage, the peripheral and microcirculatory blood flow is examined, wherein a capillaroscopy (CS) is first performed for 10–15 minutes in the sitting position in the area of the nail bed of the ring finger of the left hand. Then, in a prone position for 45 minutes, including a fifteen-minute period of adaptation, laser Doppler flowmetry (LDF) in the area of the nasal phalanx of the middle finger and photoplethysmography (PPG) in the nail phalanx of the left index finger with constrictive and dilator functional tests. At the second stage for 45–60 minutes ultrasound examination of heart (EchoCG) and main vessels (DUS) is carried out with determination of the level of the flow of dependent vasodilatation in humeral artery (FDVD). At the third stage, daily arterial pressure monitoring (DAPM) is performed. If observing a deviation from the norm at the third stage of the study, no deviation from the norm at the second stage and Av>0.08 pu in LDF, the initial stage of therapy is drug-free AH. Dynamic monitoring is performed once in three months in the volume of the first and third stages. If observing a deviation from the norm at the third stage of the study, no deviation from the norm at the second stage and a decrease in the amplitude of neurogenic (An) and endothelial (Ae) vasomotions below 0.2 pu, the drug therapy is prescribed. Dynamic control is performed once in two weeks within the first and third stages of the study.

EFFECT: method enables selecting a therapeutic approach to AH by combining methods of CS, LDF, PPG, EchoCG, DUS and DMAH.

1 cl, 3 dwg, 9 tbl, 2 ex

RU 2718303 C1

RU 2718303 C1

Изобретение относится к области медицины, а именно функциональной диагностике сердечно-сосудистой системы в кардиологии, к способу комплексной оценки функционального состояния всех отделов большого круга кровообращения - сердце, магистральные сосуды, артериолы, прекапиллярные артериолы, капилляры, посткапиллярные венулы.

Известен способ одновременной оценки функции сердца и прекапиллярных артериол у пациентов с сердечной недостаточностью (Dubiel M. et al. Skin microcirculation and echocardiographic and biochemical indices of left ventricular dysfunction in non-diabetic patients with heart failure // J. Cardiology. - 2011. - Vol.18. - №3. - P.270-276).

Недостатком данного способа является оценка функционального состояния только сердца (ультразвуковое сканирование сердца - ЭхоКГ) и прекапиллярных артериол (лазерная допплеровская флоуметрия - ЛДФ) без учета функционального состояния магистральных артерий, артериол, капилляров и посткапиллярных венул.

Известен еще один способ одновременной оценки функционального состояния артериол и прекапиллярных артериол (Mizeva I. et al. Quantifying the correlation between photoplethysmography and laser Doppler flowmetry microvascular low-frequency oscillations // J. Biomed. Optics. - 2015. - Vol.20. - №3. - P.037007.).

Недостатком данного способа является оценка функционального состояния только артериол (фотоплетизмография - ФПГ) и прекапиллярных артериол (лазерная допплеровская флоуметрия - ЛДФ) без учета функционального состояния сердца, магистральных артерий и капиллярного русла.

Изобретение направлено на решение задачи комплексного неинвазивного исследования всех отделов большого круга кровообращения в рамках сердечно-сосудистого континуума.

Технический результат изобретения заключается в повышении качества и достоверности получаемой информации о функциональном состоянии всех отделов большого круга кровообращения, выявлению «ведущего звена» заболевания на самых ранних стадиях ее развития в рамках сердечно-сосудистого континуума, с персонифицированным подходом коррекции выявленных нарушений у пациентов.

Технический результат достигается за счет проведения комплексного исследования предусматривающего возможность одновременно получать информацию о функциональном состоянии всех отделов большого круга кровообращения, включающий в себя последовательное выполнение трех этапов, на первом из которых проводят исследование периферического и микроциркуляторного кровотока, при котором сначала проводят в течение 10-15 минут в положении сидя капилляроскопии (КС), затем на протяжении 45 минут, включая пятнадцатиминутный период адаптации, лазерную допплеровскую флоуметрию (ЛДФ) и фотоплетизмографию (ФПГ) с констрикторными и дилататорными функциональными тестами, на втором этапе в течение 45-60 минут осуществляют ультразвуковое исследование сердца (ЭхоКГ) и магистральных сосудов (УЗДС) с определением уровня поток зависимой вазодилатации в плечевой артерии (ПЗВД), на третьем этапе проводят суточное мониторирование артериального давления (СМАД), затем полученные результаты заносятся в таблицы, их анализируют, и если выявлена патология на третьем этапе исследования, но отсутствуют отклонения на втором, выбор тактики лечения основывают на результатах первого этапа исследования, при этом в случае признаков повышенного венулярного кровенаполнения при ЛДФ (Ав > 0,08 пф), в качестве начального этапа терапии используют немедикаментозные методы лечения артериальной гипертонии (АГ), при этом динамический контроль осуществляют один раз в три месяца в объеме первого и третьего этапов, в случае

снижения амплитуды нейрогенных (Ан) и эндотелиальных (Аэ) вазомоций ниже 0,2 пф коррекция повышенного тонуса резистивных артериол и уровня артериального давления (АД) проводят медикаментозными средствами, при этом динамический контроль осуществляют один раз в две недели в объеме первого и третьего этапов исследования, в случае отсутствия отклонений на всех трех этапах исследования, повторное обследование проводят один раз в три года в объеме трех этапов в рамках диспансеризации.

Изобретение поясняется следующими фигурами:

фиг. 1 - капилляроскопия ногтевого ложа (КС), где А, Б - размер перикапиллярной зоны (ПЗ) в динамике, из которой видно уменьшение ПЗ, что указывает на преобладание процессов реабсорбции с уменьшением скрытой задержки воды в тканях. В, Г - плотность капиллярной сети в 1 мм^2 кожи. ФР - количество функционирующих капилляров, СР - общее количество капилляров;

фиг. 2 - лазерная допплеровская флоуметрия (ЛДФ) в области ногтевой фаланги среднего пальца кисти, где БП - базальная перфузия на протяжении 10 минут. ДП 1, 2 - две последовательные дыхательные констрикторные пробы. ВО - констрикторная проба с двухминутной венозной окклюзией (60 мм рт.ст.). ПОРГ - дилататорная проба при пятиминутной артериальной окклюзии (на 30-50 мм рт.ст. выше САД);

фиг. 3 - двухканальная фотоплетизмография (ФПГ) в области ногтевой фаланги указательного пальца, где красный цвет - дезоксигемоглобин (венулярное русло), синий цвет - оксигемоглобин (артериолярное русло). БП - базальная перфузия на протяжении 10 минут. ДП 1, 2 - две последовательные дыхательные констрикторные пробы. ВО - констрикторная проба с двухминутной венозной окклюзией (60 мм рт.ст.). ПОРГ - дилататорная проба при пятиминутной артериальной окклюзии (на 30-50 мм рт.ст. выше САД).

Способ осуществляется следующим образом.

На первом этапе пациентам сначала в течение 10-15 минут проводится капилляроскопия (КС) в области ногтевого ложа безымянного пальца левой кисти в положении сидя. КС основана на прямой визуализации капилляров в отраженном свете и позволяет проводить морфометрию капиллярного русла с оценкой количества функционирующих капилляров (функциональная рарефикация, ФР) и общего количества капилляров (структурная рарефикация, СР), эффективность функционирования фильтрационно-реабсорбционного механизма обмена веществ по размеру перикапиллярной зоны (ПЗ), которая отражает степень гидратации интерстициального пространства (фиг.1) и другие параметры.

Далее в положении лежа на протяжении 45 минут, включая пятнадцатиминутный период адаптации, проводится лазерная допплеровская флоуметрия (ЛДФ) в области подушечки ногтевой фаланги среднего пальца и фотоплетизмография (ФПГ) в области ногтевой фаланги указательного пальца левой кисти с констрикторными и дилататорными функциональными тестами.

Используемые при ЛДФ лазеры не проникают в толщу кожи больше чем на 1,5 мм, что позволяет оценивать функциональное состояние прекапиллярных артериол (15-50 мкм) и посткапиллярных венул, которые залегают на глубине не более 1,0-1,2 мм от поверхности кожи. Особенностью прекапиллярных артериол является доминирование в них гуморального механизма регуляции тонуса. Обработка отраженного от ткани лазерного излучения основана на выделении из зарегистрированного сигнала допплеровского сдвига частоты отраженного сигнала, пропорционального скорости движения эритроцитов. ЛДФ с амплитудно-частотным вейвлет анализом (АЧС)

колебаний кровотока позволяет оценивать уровень перфузии в 1,0-1,5 мм^3 кожи, функциональное состояние тонус формирующих механизмов прекапиллярных артериол (миогенный, нейрогенный, эндотелиальный), количество притекающей к капиллярам артериальной крови и степень кровенаполнения посткапиллярных венулярных микрососудов. В связи с тем, что нарушения регуляторных механизмов на уровне прекапиллярных артериол не всегда проявляются при базальной перфузии (БП), выполняется ряд функциональных тестов (фиг.2): 1) дыхательная констрикторная проба (ДП); 2) констрикторная проба с венозной окклюзией (ВО); 3) дилататорная проба с пятиминутной артериальной окллюзией - постокклюзионная реактивная гиперемия (ПОРГ).

Метод ФПГ основан на регистрации оптической плотности ткани в зависимости от ее кровенаполнения. Ногтевая фаланга просвечивается инфракрасным светом, который подобран таким образом, что он поглощается эритроцитами в артериальном и/или венозном русле. Это позволяет оценивать функциональное состояния крупных мышечных артериол (50-150 мкм), в которых доминирует нейрогенный механизм регуляции тонуса. Как и метод ЛДФ, ФПГ с АЧС (фиг.3) позволяет оценивать функциональное состояние тонус формирующих механизмов артериол (миогенный, нейрогенный, эндотелиальный), количество притекающей в артериолы артериальной крови, степень кровенаполнения посткапиллярных венулярных микрососудов, констрикторную активность микрососудов (ДП и ВО) и дилататорный резерв микрососудистого русла (ПОРГ).

Первый этап исследования (КС, ЛДФ, ФПГ) выполняется одним специалистом в течение 60 минут в лаборатории с постоянным микроклиматом - температура воздуха +23±1°С, влажность 40-60%.

Вторым этапом, после ЛДФ и ФПГ с функциональными тестами, проводится ультразвуковое исследование сердца (ЭхоКГ) и ультразвуковое дуплексное сканирование магистральных сосудов (УЗДС) с определением уровня поток зависимой вазодилатации в плечевой артерии (ПЗВД). Исследование проводится одним специалистом на аппарате экспертного класса в течение 45-60 минут.

На третьем этапе исследования пациенту на левое предплечье надевается манжета тонометра для проведения суточного мониторирования артериального давления (СМАД). Данная процедура занимает не более 15 минут. Аппарат СМАД возвращается на следующий день для расшифровки.

Способ комплексного неинвазивного исследования всех отделов большого круга кровообращения (эхокардиография, ультразвуковое дуплексное сканирование магистральных артерий, фотоплетизмография, лазерная допплеровская флоуметрия, капилляроскопия, суточное мониторирование АД) реализует принцип «от сердца к капиллярам», позволяя получать индивидуальный «структурно-функциональный портрет» сердечно-сосудистой системы человека на основе более 60 различных параметров. Комплекс исследований (первый, второй и начало третьего этапа), занимает не более 2,5 часов (150 мин). Полученные результаты исследований заносятся в таблицы и анализируются. Учитывая тесную функциональную взаимосвязь и взаимозависимость всех отделов большого круга кровообращения, предложенный способ позволяет на самых ранних стадиях патологии выявлять механизмы, которые могут лежать в основе ее развития и, исходя из этого, подбирать индивидуальные схемы лечения, в том числе немедикаментозными средствами.

Примеры осуществления изобретения.

Клинический пример №1: Пациент Г., 32 года. Обследование проходил в рамках

диспансеризации. Считает себя полностью здоровым и никаких жалоб не предъявляет. Данные антропометрии: рост - 175 см; вес - 82,3 кг; индекс массы тела (ИМТ) - 26,8; окружность талии - 92 см; окружность бедер - 100 см. АД в положении лежа на десятой минуте периода адаптации перед ЛДФ и ФПГ - 115/80 мм рт.ст., пульс - 67 ударов в минуту. Результаты инструментальных неинвазивных исследований представлены в виде таблиц, которые рассчитаны на динамическое наблюдение.

Из полученных данных видно, что молодой человек, который не предъявляет никаких жалоб, имеет изолированную диастолическую артериальную гипертензию по данным СМАД (табл.1).

Таблица 1.

Суточное мониторирование АД (СМАД)

Параметры	исходно			3 месяца		
	сутки	день	ночь	сутки	день	ночь
САД	129	132	120	121	124	112
ДАД	93	95	87	85	87	75
Среднее АД	104	107	96	97	99	87
Пульсовое АД	36	37	33	36	37	37
ЧСС	75	80	63	73	78	59
Индекс площади САД	39	18	21	28	13	15
Индекс времени САД	25	13	44	18	11	29
Индекс площади ДАД	192	89	103	124	54	70
Индекс времени ДАД	79	73	89	48	41	50
Утренний подъем АД	21			20		
Ночное снижение САД	9,1			9,7		
Ночное снижение ДАД	12,6			14,8		

На этом фоне каких-либо отклонений в структурно-функциональном состоянии сердца (ЭхоКГ) и магистральных сосудов эластического и мышечно-эластического типа (УЗДС) не выявлено (табл.2 и табл.3).

Таблица 2.

Ультразвуковое сканирование сердца (ЭхоКГ)

Параметры	исходно	3 месяца
Аорта (см)	3,1	нецелесообразно
Левое предсердие (см)	2,9	нецелесообразно
КДР левого желудочка (см)	4,0	нецелесообразно
КСР левого желудочка (см)	2,6	нецелесообразно
Фракция выброса ЛЖ (%)	>60	нецелесообразно
Нарушение локальной сократимости (0/1)	0	нецелесообразно
Межжелудочковая перегородка (см)	0,8	нецелесообразно
Задняя стенка ЛЖ (см)	0,8	нецелесообразно
Масса миокарда ЛЖ (гр)	145	нецелесообразно
Индекс массы миокарда ЛЖ (г/м^2)	66	нецелесообразно
Раскрытие аортального клапана (см)	2,3	нецелесообразно
Правое предсердие (см)	2,2	нецелесообразно
Правый желудочек (см)	2,6	нецелесообразно
Легочная артерия (см или 0/1)	0	нецелесообразно
СДЛА (мм рт.ст.)	19	нецелесообразно
Толщина эпикардиального жира (мм)	2	нецелесообразно

Таблица 3.

Ультразвуковое дуплексное сканирование магистральных артерий (УЗДС)

Параметры	исходно	3 месяца

ТИМ ОСА справа (мм)	0,7	нецелесообразно
ТИМ ОСА слева (мм)	0,7	нецелесообразно
ТИМ ОСА средняя (мм)	0,7	нецелесообразно
Мах стеноз БЦА справа (%)	0	нецелесообразно
Мах стеноз БЦА слева (%)	0	нецелесообразно
ПЗВД (%)	14	нецелесообразно

Основные нарушения определяются на уровне микроциркуляторного сосудистого русла, которое представляет собой противоположный сердцу «полюс» большого круга кровообращения, на уровне которого осуществляются обменные процессы.

При ФПГ (табл.4), которая отражает функциональное состояние крупных (>50 мкм) артериол и венул, отмечается умеренное увеличение амплитуды респираторно связанных колебаний кровотока (Ав) - 0,19 пф, при норме ≤0,16 пф, что можно расценивать как увеличение степени кровенаполнения венулярных микрососудов. Функциональная активность тонус формирующих механизмов (эндотелиальный, нейрогенный, миогенный) в пределах нормы, но отмечается незначительное снижение амплитуды миогенных вазомоций (Ам) в первые две минуты восстановления кровотока при ПОРГ (в норме >0,6 пф).

Таблица 4.

Фотоплетизмография (ФПГ)

Параметры		исходно	3 месяца
М (пф)		24,68	24,03
Аэ (пф)		0,52	0,49
Ан (пф)		0,45	0,5
Ам (пф)		0,39	0,44
Ав (пф)		0,19	0,14
Ас (пф)		0,38	0,43
ДП	↓ ΔМ (%)	57	47
	t (сек)	8	7
ВО	↑ ΔМ (%)	25	33
	t (сек)	13	25
ПОРГ	↑ ΔМ (%)	83	106
	t макс (сек)	42	27
	Ам (пф)	0,33	0,51

По данным ЛДФ (табл.5) мы можем говорить об увеличении тонуса прекапиллярных артериол. В норме на уровне прекапиллярных артериол основные тонус формирующие механизмы (эндотелиальный (Аэ), нейрогенный (АН), миогенный (Ам)) демонстрируют относительно равномерную функциональную активность, а значения амплитуды вазомоций (Аэ, Ан, Ам) находятся в диапазоне 0,2-0,35 пф. Чем ниже амплитуда вазомоций, тем выше тонус со стороны данного регуляторного механизма. Полученные результаты позволяют говорить о наличии у данного пациента повышения базального тонуса гладкомышечных клеток прекапиллярных артериол и капиллярных сфинктеров (Ам - 0,11 пф) и тренд в сторону вазомоторной дисфункции микрососудистого эндотелия (Аэ - 0,17 пф). Еще более выраженные изменения отмечаются со стороны путей оттока крови от капиллярного русла, что проявляется увеличением Ав - амплитуды респираторно связанных колебаний кровотока до 0,12 пф (в норме Ав ≤0,08 пф), что указывает на увеличение кровенаполнения венулярных микрососудов и позволяет косвенно судить о величине давление в венулах. Чем выше Ав, тем больше в них крови, тем выше давление.

Таблица 5.

Лазерная допплеровская флоуметрия (ЛДФ)

Параметры		исходно	3 месяца
АД (мм рт.ст.)		115/80	110/70
ЧСС (уд/мин)		67	64
ЧДД (дых/мин)		16-18	14-16
М (пф)		2,88	4,03
Аэ (пф)		0,17	0,21
Ан (пф)		0,24	0,25
Ам (пф)		0,11	0,18
Ав (пф)		0,12	0,09
Ас (пф)		0,16	0,19
ДП	↓ ΔМ (%)	71	48
	t (сек)	8	7
ВО	↓ ΔМ (%)	62	52
	t (сек)	13	25
ПОРГ	↑ ΔМ (%)	373	396
	t макс (сек)	22	17
	Ам (пф)	0,24	0,45

Из нормальной физиологии известно, что при нарушении венозного оттока происходит последовательное повышение давления в венулах, капиллярах и прекапиллярных артериолах. Гладкомышечные клетки в ответ на растяжение отвечают сокращением (повышают тонус) по механизму Остроумова-Бейлиса. Данный венуло-артериолярный констрикторный ответ носит защитный механизм, препятствуя избыточному повышению давления в капиллярах, что защищает ткани от повышенной фильтрации жидкости в интерстициальное пространство. Мы предположили, что именно данный механизм обуславливает повышение базального тонуса гладкомышечных клеток. На это также указывают и результаты констрикторной пробы с венозной окклюзией (ВО). При нагнетании воздуха в манжете тонометра расположенной на плече до 60 мм рт.ст. на 2 минуты, постепенное заполнение венозного русла приводит к констрикции прекапиллярных артериол до 45-55% (↓ ΔМ) от исходного уровня в течение 25-40 секунд (t). В данном клиническом случае мы видим более выраженную констрикторную реакцию (↓ΔМ - 62%) и укорочение времени ее развития (t - 13 сек), что является следствием исходно повышенного кровенаполнения венулярного русла. Повышенный тонус гладкомышечных клеток проявляется и снижением амплитуды миогенных вазомоций в первые две минуты восстановления кровотока при дилататорной пробе с пятиминутной артериальной окклюзией (ПОРГ). В конкретном случае Ам составил 0,24 пф, при норме больше 0,6 пф для данной возрастной группы.

Таблица 6.

Капилляроскопия (КС)

Параметры	исходно	3 месяца
ПЗ (мкм)	109	106
ФР (кап/мм^2)	58	69
СР (кап/мм^2)	91	92

По данным КС (табл.6) на уровне обменного звена сосудистого русла мы не выявили выраженных нарушений. Признаков гипергидратации интерстициального пространства нет - размер перикапиллярной зоны (ПЗ) составляет 109 мкм (в норме 90-120 мкм), количество функционирующих капилляров (ФР) в пределах нормы - 58 кап/мм^2 (N=50-80), общее количество капилляров (СР) так же в пределах нормы - 91 кап/мм^2 (N=60-100). Однако, более существенное значение имеет соотношение ФР/СР, которое в норме составляет 0,75-0,9, а у пациента данный коэффициент снижен до 0,64. Это позволяет

предполагать незначительное уменьшение количества функционирующих капилляров, что можно объяснить повышенным тонусом гладкомышечных клеток прекапиллярных артериол и капиллярных сфинктеров.

Каждый пациент представляет из себя уникальную гемодинамическую модель, которую сегодня можно выразить через «структурно-функциональный портрет» пациента. Итоговый результат комплексного обследования позволил нам сделать заключение, что у пациента патология находится на ранней стадии развития - стадии функциональных нарушений, когда еще не сформировались структурные изменения. Мы предположили, что изолированная диастолическая артериальная гипертензия обусловлена повышением тонуса гладкомышечных клеток резистивных прекапиллярных артериол и капиллярных сфинктеров вследствие нарушений в системе оттока крови от капилляров. Учитывая факт низкой физической активности пациента, что обусловлено его профессиональной деятельностью (специалист в области IT-технологий), на начальном этапе лечения было рекомендовано отрегулировать пищевой режим и повысить физическую активность. Одним из самых мощных вспомогательных механизмов возврата крови к сердцу, является работы мышечной помпы - регулярное сокращение поперечно-полосатой мускулатуры приводит к экстравазальной компрессии глубоких вен конечностей, что способствует возврату крови к сердцу с уменьшение кровенаполнения в венулярном отделе микроциркуляторного русла. Рекомендовано повторное обследование в объеме первого и третьего этапов через три месяца. Учитывая отсутствие нарушений со стороны сердца и сосудов, повторное исследования данных отделов сердечно-сосудистой системы (второй этап) признано нецелесообразным.

Соблюдая данные рекомендации, пациент каждый день совершал не менее 10.000 шагов и 2 раза в неделю по 45 минут плавал в бассейне. При контрольном обследовании (3 месяца, табл. 1, 4, 5, 6) у пациента отмечается существенная положительная динамика. По данным КС (табл.6) отмечается увеличение числа функционирующих капилляров (ФР) и увеличение коэффициента ФР/СР с 0,64 до 0,75. По данным ЛДФ (табл.5) отмечается увеличение тканевой перфузии (М), увеличение амплитуды миогенных вазомоций (Ам) при базальной перфузии (снижение тонуса) и увеличение Ам в первые две минуты восстановления кровотока при ПОРГ, уменьшение амплитуды респираторно обусловленных колебаний кровотока (Ав), что указывает на снижение степени кровенаполнения посткапиллярных венул (снижение посткапиллярного давления). При функциональных тестах отмечается нормализация констрикторной активности при ДП и ВО. По данным ФПГ (табл.3) также отмечается нормализация Ав, что также свидетельствует об уменьшении кровенаполнения венул.

Следствием улучшения оттока крови от капиллярного русла является снижение миогенного тонуса прекапиллярных артериол (самых резистивных сосудов во всей сердечно-сосудистой системе) и капиллярных сфинктеров и, как следствие, положительная динамика по данным СМАД (табл.1). И хотя за три месяца целевые значения АД не достигнуты, но отмечается явная положительная динамика по всем анализируемым параметрам. Рекомендовано повторное обследование в объеме первого и третьего этапов через через три месяца на фоне сохранения физической активности или ее расширения (скандинавская ходьба).

Клинический пример №2. Пациент К., 41 год. Обследование проходил в рамках диспансеризации. Жалоб нет, но отмечает что в последние 2-3 года стал реагировать на резкую смену погоды, что проявляется умеренными головными болями сдавливающего характера. При комплексном обследовании патологических отклонений со стороны сердца и магистральных сосудов не выявлено, но по данным СМАД (табл.9)

отмечается умеренная систоло-диастолическая артериальная гипертензия. При КС (табл.7) отклонений от нормы не выявлено, но по данным ЛДФ (табл.8) у пациента отмечается снижение амплитуды эндотелиальных и нейрогенных вазомоций (в норме 0,2-0,35 пф), что указывает на наличие вазомоторной дисфункции микрососудистого эндотелия и повышение симпатического тонуса прекапиллярных артериол. На этом фоне признаков повышенного кровенаполнения венулярных микрососудов нет (Ав - 0,07 пф). На исходное повышение тонуса прекапилярных артериол указывают и снижение констрикторного ответа при ДП - 29% (в норме 35-45%) и при пробе с ВО - 40% (в норме 45-55%). Снижение констрикторного ответа обусловлено тем, что степень укорочения гладкомышечных клеток зависит от величины исходного тонуса - чем тонус выше, тем степень укорочения меньше.

Таблица 7.

Капилляроскопия (КС)

Параметры	исходно	2 недели	4 недели
ПЗ (мкм)	116	110	112
ФР (кап/мм^2)	68	71	73
СР (кап/мм^2)	89	90	90

Таблица 8.

Лазерная допплеровская флоуметрия (ЛДФ)

Параметры		исходно	2 недели	4 недели
АД (мм рт.ст.)		125/85	115/75	115/70
ЧСС (уд/мин)		64	65	64
ЧДД (дых/мин)		16-18	14-16	14-16
М (пф)		3,34	3,96	4,28
Аэ (пф)		0,13	0,18	0,23
Ан (пф)		0,09	0,21	0,24
Ам (пф)		0,18	0,20	0,21
Ав (пф)		0,07	0,08	0,08
Ас (пф)		0,15	0,2	0,21
ДП	↓ ΔМ (%)	29	40	43
	t (сек)	8	7	7
ВО	↓ ΔМ (%)	40	48	51
	t (сек)	21	27	29
ПОРГ	↑ ΔМ (%)	344	389	401
	t макс (сек)	30	22	21
	Ам (пф)	0,46	0,53	0,59

Таблица 9.

Суточное мониторирование АД (СМАД)

Параметры	исходно			2 недели			4 недели		
	сутки	день	ночь	сутки	день	ночь	сутки	день	ночь
САД	139	146	118	127	132	116	121	126	111
ДАД	84	89	78	81	83	74	75	79	68
Среднее АД	102	108	91	96	99	88	90	95	84
Пульсовое АД	55	57	40	46	49	42	46	47	41
ЧСС	70	76	63	71	75	60	68	74	59
Индекс площади САД	58	71	13	31	28	3	4	4	0
Индекс времени САД	47	76	9	38	27	5	6	8	0
Индекс площади ДАД	40	29	11	18	8	10	5	0	5
Индекс времени ДАД	28	31	6	12	15	5	2	0	4

Утренний подъем АД	31	25	22
Ночное снижение САД	19,2	12,1	11,9
Ночное снижение ДАД	12,4	10,8	11,4

В данном «структурно-функциональном портрете» сердечно-сосудистой системы преобладает вазомоторная дисфункция эндотелия и повышение симпатического тонуса на уровне прекапиллярных артериол. Было принято решение о назначении пациенту фармпрепарата из группы ингибиторов ангиотензин-превращающего фермента (Периндоприл) в начальной дозе 5 мг/сут с контрольным обследованием в объеме первого и третьего этапов через две недели. Через две недели по данным ЛДФ отмечается положительная динамика вазомоторной активности микрососудистого эндотелия и снижение симпатического тонуса прекапиллярных артериол с увеличением амплитуды пульсовых колебаний и нормализацией констрикторного ответа на различные сосудосуживающие стимулы (табл.8). По данным СМАД (табл.9) отмечается существенная положительная динамика, но целевые значения АД (120/80) не достигнуты, в связи с чем доза Периндоприла увеличена до 10 мг/сут и назначено повторное обследование в таком же объеме через 2 недели.

При повторном динамическом наблюдение (4 недели) по данным СМАД отмечается снижение АД с достижением целевых значений. На этом фоне отмечается тенденция к увеличению количества функционирующих капилляров (ФР/СР - 0,81, табл.7), увеличение амплитуды эндотелиальных и нейрогенных вазомоций, увеличение амплитуды пульсовых колебаний кровотока, нормализация констрикторной активности прекапиллярных артериол (ДП, ВО), увеличение уровня ПОРГ (↑ ΔМ) с нормализацией амплитуды миогенных вазомоций (Ам) в первые две минуты периода восстановления кровотока.

Клинический пример №3. Пациент В., 38 лет. Обследование проходил в рамках диспансеризации. Никаких жалоб не предъявляет, вредные привычки отсутствуют, физическая активность адекватная. По результатам первого, второго и третьего этапов отклонений от нормы не выявлено. Рекомендовано повторное комплексное обследование сердечно-сосудистой системы в полном объеме (3 этапа) в рамках диспансеризации через три года на фоне сохранения существующего образа жизни.

Таким образом, Способ комплексного инструментального неинвазивного исследования всех отделов большого круга кровообращения (эхокардиография, ультразвуковое дуплексное сканирование магистральных артерий, фотоплетизмография, лазерная допплеровская флоуметрия, капилляроскопия, суточное мониторирование АД) позволяет получать «структурно-функциональный портрет» сердечно-сосудистой системы по принципу «от сердца к капиллярам». Наличие индивидуального «структурно-функционального портрета» пациента позволяет решать сразу несколько последовательных задач:

1 Уточнение степени вовлеченности в патологический процесс различных отделов сердечно-сосудистой системы с выявлением заболевания на самой ранней стадии его развития - стадии функциональных нарушений.

2 Оценка функционального состояния сосудов микроциркуляторного русла позволяет выявлять ведущее «патологическое звено» в резистивных микрососудах и позволяет определять предпочтительный вариант его коррекции - медикаментозный или немедикаментозный.

3 Оценка исходного индивидуального «структурно-функционального портрета» сердечно-сосудистой системы пациента позволяет оптимизировать дальнейшую тактику лечения, определяя оптимальный объем и периодичность исследований, что, в конечном итоге, должно способствовать повышению эффективности лечения.

(57) Формула изобретения

Способ выбора тактики лечения артериальной гипертензии (АГ), включающий в себя последовательное проведение трех этапов обследования пациента, на первом из которых осуществляют исследование периферического и микроциркуляторного кровотока, при котором сначала проводят в течение 10-15 минут в положении сидя капилляроскопию (КС) в области ногтевого ложа безымянного пальца левой кисти, затем в положении лежа на протяжении 45 минут, включая пятнадцатиминутный период адаптации, лазерную допплеровскую флоуметрию (ЛДФ) в области подушечки ногтевой фаланги среднего пальца и фотоплетизмографию (ФПГ) в области ногтевой фаланги указательного пальца левой кисти с констрикторными и дилататорными функциональными тестами, на втором этапе в течение 45-60 минут проводят ультразвуковое исследование сердца (ЭхоКГ) и магистральных сосудов (УЗДС) с определением уровня поток зависимой вазодилатации в плечевой артерии (ПЗВД), на третьем этапе проводят суточное мониторирование артериального давления (СМАД); при выявлении отклонения от нормы на третьем этапе исследования, отсутствии отклонения от нормы на втором этапе и Ав>0,08 пф при ЛДФ в качестве начального этапа терапии используют немедикаментозные методы лечения АГ, при этом динамический контроль осуществляют один раз в три месяца в объеме первого и третьего этапов; при выявлении отклонения от нормы на третьем этапе исследования, отсутствии отклонения от нормы на втором этапе и снижении амплитуды нейрогенных (Ан) и эндотелиальных (Аэ) вазомоций ниже 0,2 пф назначают медикаментозную терапию, при этом динамический контроль осуществляют один раз в две недели в объеме первого и третьего этапов исследования.

1

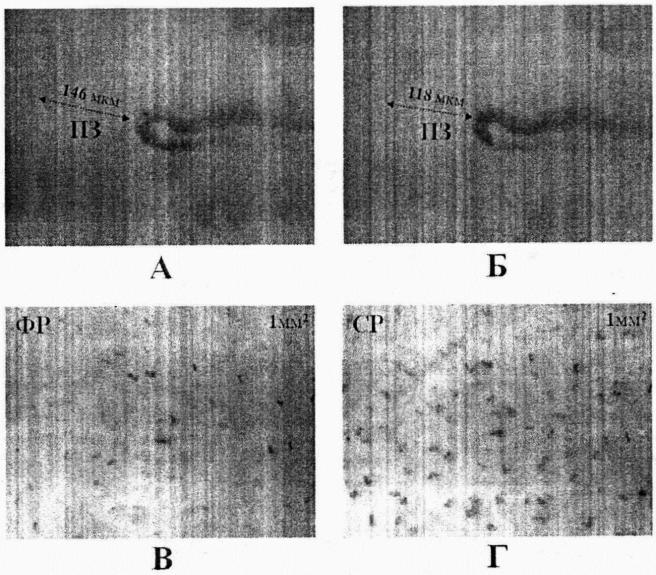

Фиг.1

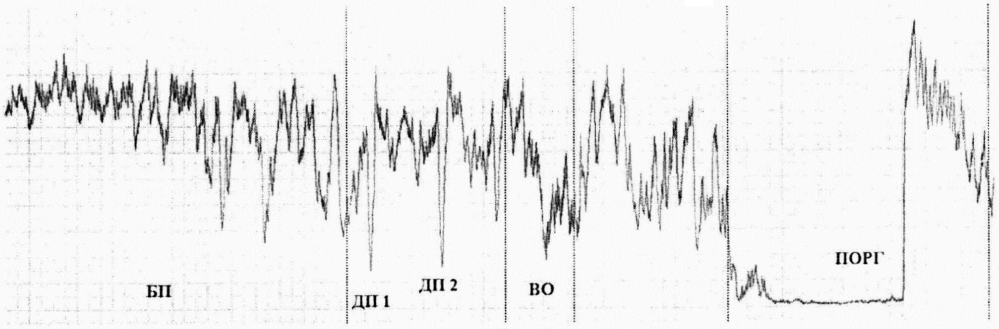

Фиг.2

2

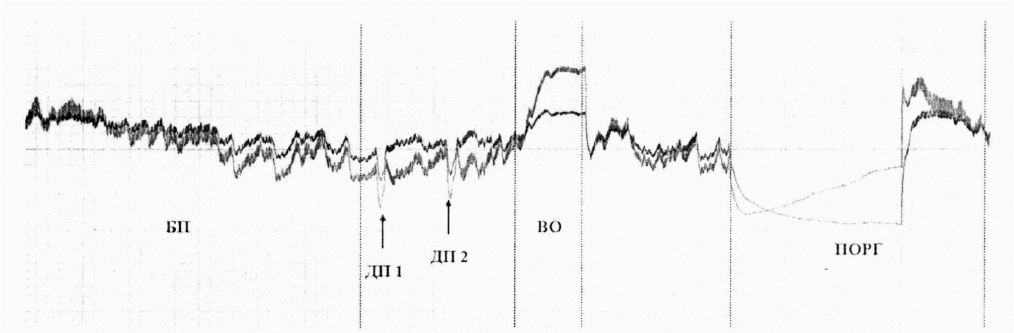

Фиг.3